611.132
T86u

Schriften
herausgegeben von der Naturforscher-Gesellschaft
bei der Universität Dorpat.

I.

Untersuchungen

über die

Entwickelung der primitiven Aorten

mit besonderer Berücksichtigung der

Beziehungen derselben zu den Anlagen des Herzens.

Von

John Türstig
stud. med. in Dorpat.

Mit 4 Tafeln.

Dorpat.

Druck von C. Mattiesen.

1884.

Schriften
herausgegeben von der Naturforscher-Gesellschaft
bei der Universität Dorpat.
I.

Untersuchungen

über die

Entwickelung der primitiven Aorten

mit besonderer Berücksichtigung der

Beziehungen derselben zu den Anlagen des Herzens.

Von

John Türstig
stud. med. in Dorpat.

Mit 4 Tafeln.

Dorpat.
Druck von C. Mattiesen.
1884.

Von der Censur gestattet. — Dorpat, den 31. März 1884.

611.132
T.86u

Ihrem hochverehrten Präsidenten

Prof. emer. Dr. Friedrich Bidder

am

12 (24.) April 1884

dem funfzigsten Jahresfeste seiner Ernennung

zum

Doctor der Medicin

gewidmet

von der

Naturforscher-Gesellschaft

bei der Universität Dorpat.

Reserve. 9 Ag 26. Kofoid

p 52329

Die vorliegende kleine Schrift enthält einen Bericht über Beobachtungen, welche ich im Laufe des Jahres 1883 zu machen Gelegenheit hatte.

Es wurde für das genannte Jahr von der medicinischen Fakultät der Dorpater Universität die Preisaufgabe gestellt: „Es ist an einem Säugethier die Entwickelung der primitiven Aorten zu untersuchen, mit besonderer Berücksichtigung der Beziehungen derselben zu den Anlagen des Herzens".

Nachdem ich bereits am Anfang des Jahres die Untersuchungen über das genannte Thema begonnen hatte, reichte ich im November desselben Jahres die Resultate meiner Beobachtungen der medicinischen Fakultät in einer Schrift ein, welche des Preises für würdig erachtet wurde.

Ausgeführt wurden die Untersuchungen im vergleichend-anatomischen Institute hiesiger Universität, und ist es mir eine angenehme Pflicht, bei der Veröffentlichung dieser meiner Erstlingsarbeit, meinem hochverehrten Lehrer, Herrn Professor Dr. Emil Rosenberg für die Freundlichkeit, mit der er mich in die Methode der embryologischen Untersuchung eingeführt hat, sowie für die mir von seiner Seite in reichstem Masse zu Theil gewordene Anregung und für das rege Interesse, das er meinen Studien stets zugewandt hat, meinen wärmsten Dank auszusprechen.

Digitized by the Internet Archive
in 2017 with funding from
University of Illinois Urbana-Champaign Alternates

https://archive.org/details/untersuchungenub00turs

Historische Einleitung.

Es liegt bis jetzt, soviel mir bekannt ist, noch keine spezielle Arbeit vor, die die Frage über die Entwickelung der primitiven Aorten zum Thema hätte, und daher auch noch keine übersichtliche Zusammenstellung der über diesen Gegenstand gemachten Angaben; in Folge dessen sehe ich mich veranlasst, nachdem ich alle mir bekannt gewordenen gelegentlichen Mittheilungen der Autoren über die Entstehung der primitiven Aorten gesammelt habe, in kurzen Zügen eine Uebersicht über die Entwickelung und den Stand der uns hier interessirenden Frage zu geben.

„Die Untersuchungen über die erste Entwickelung der Blutbahnen gehören zu den mühevollsten im Gebiet der Entwickelungsgeschichte," sagt schon Remak in seinen „Untersuchungen über die Entwickelung der Wirbelthiere" und nur aus diesem Umstande erscheint es erklärlich, dass in Betreff dieser Frage so grosse Uneinigkeit herrscht.

Ich muss mich nun hier aber darauf beschränken, nur die Angaben über die Entwickelung der primitiven Aorten zu verfolgen, und muss die Frage über den Ort und die Art der Entstehung der primitiven Blutgefässe im Allgemeinen, so weit es möglich ist, unberücksichtigt lassen, um in den Grenzen des Themas zu bleiben.

Auch in Bezug auf die hier näher zu behandelnde Frage sind die Autoren sehr verschiedener Meinung.

K. E. v. Baer, welcher nach seinen Beschreibungen zu urtheilen, nicht die allerersten Stadien der Herz- und Gefässbildung beobachtet hat, glaubt, dass die vorderen Enden der primitiven Aorten sich mit dem Herzen zugleich anlegen; er hat sie dann weiter verfolgt, wie sie sich zu beiden Seiten der Kopfdarmhöhle nach oben krümmen, und nach hinten verlaufen, und hält es wohl für wahrscheinlich, aber für unerwiesen, dass im weiteren Verlauf 2 primitive Aorten vorhanden sind, da sie, wie er sagt „unter der Wirbelsäule alle Wandung zu verlieren scheinen."[1]) Gleich darauf sagt er, dass es wahrscheinlich ist, „dass

1) Ueber die Entwickelungsgeschichte der Thiere. Königsberg, 1828. Erster Theil. pag. 34.

durch das Blut aus diesen beiden Gefässen erst allmälig eine Aorta ausgegraben wird, nachdem eine Zeitlang vielleicht das Blut sich unbestimmt im Bildungsgewebe verloren hatte".

W. Bischoff erwähnt nichts speziell über die Anlage der Aorten, und Remak beschränkt sich gleichfalls darauf, den Verlauf der fertig gebildeten primitiven Aorten zu schildern.[1])

Darauf erschienen nach einander zwei Arbeiten von Afanassiev; in der ersten[2]) entwickelt er die Ansicht, dass die Gefässe durch auftretende Hohlräume, die er „Bruträume" nennt, entstehen, und abgegrenzt werden, d. h. also zwischen letzteren verlaufen; über die Entstehung der Aorten äussert er sich dort folgendermassen: „dasselbe, was für die Blutgefässe in der Area pellucida gilt, gilt auch für die Aorta. Man kann hier in ausgezeichneter Weise sehen, wie die Blutbahn durch Bruträume abgegrenzt wird, und wie einzelne Bruträume so gestellt sind, dass gleich in der ersten Anlage Ausläufer der Blutbahn gegeben sind."

Diesen schwer verständlichen Vorgang schildert er aber in seiner zweiten, 2 Jahre später erschienenen Abhandlung[3]) ganz anders. Nachdem er ausdrücklich betont hat, dass die primitiven Aorten nicht isolirt vom Herzen angelegt werden, sondern gleich von Anfang an frei mit der Herzhöhle communiciren, sagt er: „Wenn man den Embryokörper von dem Drüsenblatt aus betrachtet, so kann man schon von der Oberfläche aus Schritt für Schritt beobachten, wie das untere Blatt sich von dem darunterliegenden Faserblatte abhebt, wobei ein Theil desselben, wie wir schon gesagt haben, in Form einer einzelligen Schicht dem Drüsenblatte anhaften bleibt. Diese Abhebung des Drüsenblattes von dem Faserblatte mit partieller Spaltung des letzteren geht in der Mitte des Embryokörpers bis zur Hälfte der Urwirbel; auf diese Weise entstehen 2 Spalten, welche sich nach oben hin einander nähern, und der Chorda dorsalis mehr anliegen, nach unten aber, gegen das Schwanzende hin, gehen dieselben auseinander. Die Grenzen oder die blinden Enden der so entstandenen Gefässräume an den Seiten der Urwirbel bilden die inneren Wände der Embryonalaorten. Die, gegen die Chorda dorsalis gekehrten Seitenwände derselben (wir haben dieselben innere genannt), werden in diesem Sinne isolirt angelegt; diese Seitenwände ändern aber leicht ihre Gestalt, wegen der progressiven Spaltung des Faserblattes und der Trennung des Drüsenblattes mit einer dünnen Schicht des ersteren; von der Aussenseite hingegen communiciren die Aorten unmittelbar mit den Gefässräumen des Fruchthofes, in der ersten Zeit wenigstens".

---

1) Remak, Untersuchungen über die Entwickelung der Wirbelthiere. 1851. pag. 20. § 35.

2) Afanassiev, Ueber die Entwickelung der ersten Blutbahnen im Hühnerembryo; Sitzungsberichte der kaiserlichen Academie in Wien. 1866, Band LIII., 2. Abtheilung. pag. 567.

3) Afanassiev, Zur embryonalen Entwickelungsgeschichte des Herzens; Bulletin de l'Académie Impériale des Sciences de St. Pétersbourg, Band XIII. 1869, pag. 327, 331.

Während der beschriebenen Abhebung des Drüsenblattes mit einer dünnen Schicht des Faserblattes enstehen nun, nach der Ansicht des Autors, Querbalken in Gestalt von Strängen aus embryonalem Bindegewebe, welche sich sehr rasch vergrössern, sich miteinander verbinden, und so auch die Aussenwände der primitiven Aorten bilden.

In seinen „Untersuchungen über die erste Anlage des Wirbelthierleibes" kommt His[1]) zu ganz anderen Resultaten, wie Afanassiev. Aus seinen Beobachtungen zieht er den Schluss, dass von den Gefässanlagen der Area vasculosa aus Fortsätze nach einwärts in den Fruchthof und in den Keim selbst eintreten, und zwar sind diese Fortsätze „solide, dünne Stränge von eckigen oder spindelförmigen Zellen, die sich unter einander zu Netzen ordnen, und dann hohl werden".

Ueber die Anlage der Aorten spricht er sich folgendermassen aus: „Von den, in das Herz eingetretenen Gefässanlagen schieben sich dann später Fortsätze gegen das vordere Kopfende vor, und dringen in die Hohlräume, welche für die Aorten ausgespart bleiben.

In der Rumpfzone verlaufen die Gefässanlagen transversal nach einwärts bis zu einer, im Querschnitt dreieckig erscheinenden Lücke, welche nach aussen von den Urwirbeln, zwischen ihnen, der unteren Seitenplatte und dem Darmdrüsenblatte frei bleibt. Die Zellenstränge, welche in diese Lücke eintreten, verbinden sich in derselben zu einem Längsstrang, der Anlage der Aorta descendens. Es entsteht dies Gefäss nicht mit einem Male, sondern seine Bildung schreitet allmälig von vorn nach rückwärts vor".

Es entstehen also nach His die ventral von der Schlundhöhle gelegenen Abschnitte der primitiven Aorten und die, im Bereich des Kopfes dorsal von der Schlundhöhle gelegenen Abschnitte derselben im Zusammenhang mit dem Herzen, während sich die primitiven Aorten in der Rumpfzone unabhängig von demselben bilden.

S. L. Schenk erwähnt nichts über die Anlage der primitiven Aorten; ich komme aber desshalb hier auf eine seiner Arbeiten[2]) zurück, weil er darin über die Vascularisation des Fruchthofes, mithin auch des Embryo selbst, eine ganz ähnliche Ansicht ausspricht, wie His.

Er glaubt annehmen zu müssen, dass die Gefässräume, während sie sich vermehren, aus dem Gefäss- in den Fruchthof hineinwuchern, und zwar in den Raum zwischen der Darmfaserplatte und dem Darmdrüsenblatt.

---

1) W. His: Untersuchungen über die erste Anlage des Wirbelthierleibes. Die erste Entwickelung des Hühnchens im Ei. Leipzig, 1868 pag.: 99, 100.

2) S. L. Schenk, Beitrag zur Lehre von den Organanlagen im motorischen Keimblatte. Sitzungsberichte der kaiserlichen Academie der Wissenschaften in Wien. LVII. Band, 2. Abtheilung, 1868. pag. 192.

Drei Jahre später trat E. Klein mit der Ansicht hervor, dass die Gefässe der Area pellucida sich aus Endothelblasen, die innerhalb der Darmfaserplatte entstehen, bilden, indem diese Blasen bei ihrem Wachsthum verschmelzen, und dann Gefässröhren darstellen; auf Grund seiner Beobachtungen ist es ihm „im hohen Grade wahrscheinlich", dass auch die Aorten aus solchen einzelnen Endothelblasen, durch Vereinigung derselben entstehen. [1])

Foster und Balfour[2]) lassen die vorderen Abschnitte der Aorten im Darmfaserblatt des Vorderdarmes durch Umwandlung gewisser Zellen entstehen, und sich nachträglich mit dem Herzen verbinden.

1875 veröffentlichte Götte seine Arbeit; „Die Entwickelungsgeschichte der Unke", und vertritt darin ganz andere Anschauungen über die Entstehung der Gefässe im Allgemeinen, und der Aorten im Speziellen. Er findet, dass alle zugänglichen Zwischenräume zwischen den morphologischen Anlagen von einem embryonalen Gewebe, welches er „interstitielles Bildungsgewebe" nennt, ausgefüllt sind. Die Zellen dieses interstitiellen Bildungsgewebes bilden ein Netzwerk, welches gleich ursprünglich durch die erste Ansammlung der Zwischenzellenflüssigkeit angelegt wurde. Durch weitere Ansammlung von Interstitialflüssigkeit entstehen nun Hohlräume, die also von einer netzförmig durchbrochenen Wand umgeben sind.

Durch das Zusammenfliessen solcher Lücken entstehen die Gefässe, welche demnach anfangs keine selbstständige Wand besitzen; ebenso bilden sich die Aorten, und sagt der Verfasser darüber Folgendes: „Diese schlauchförmigen Gewebslücken entstehen ferner nicht mit gleichmässig verlaufender Lichtung; diese verengt sich vielmehr an einzelnen Stellen so sehr, dass die Entstehung dieser Gefässanlagen aus mehreren, erst nachträglich zusammenfliessenden Abschnitten wahrscheinlich wird." [3])

Die Entwickelung der primitiven Aorten geht also ganz unabhängig vom Herzen vor sich, und denselben Bildungsmodus hat der Autor auch an Hühner- und Kaninchenembryonen beobachtet. [4])

Die Verbindung der Aorten mit dem Herzen soll so vor sich gehen, dass, während der Herzschlauch vorn gegen das Darmblatt geöffnet bleibt, die primitiven Aortenbögen zwischen dem Visceral- und dem Darmblatt bis an das Vorderende des Herzschlauches vorrücken, und sich mit dessen Endocardialsack verbinden. [5])

1) Klein: Das mittlere Keimblatt in seinen Beziehungen zur Entwickelung der ersten Blutgefässe im Hühnerembryo. — Sitzungsberichte der Kaiserlichen Academie der Wissenschaften in Wien, Band LXIII, 2. Abtheil., 1871, pag. 381

2) M. Foster & F. M. Balfour: Grundzüge der Entwickelungsgeschichte der Thiere. Deutsch von Kleinenberg, 1874/76, pag. 61.

3) pag. 499.

4) pag. 539 und 782 in der Anmerkung unten.

5) pag. 747 und 752.

Hensen [1]) erwähnt nur ganz kurz, dass die Aorten sich in der Form von Endothelröhren anlegen, dass er aber über die Art, wie die Aorten vom Herzen aus entstehen, keine Erfahrungen habe.

Auch Gasser macht in seiner Abhandlung „Ueber die Entstehung des Herzens bei Vogelembryonen“ [2]) nur eine kurze Bemerkung über die Anlage der Aorta, woraus hervorgeht, dass, seiner Ansicht nach, die primitiven Aorten „so weit sie in der unteren und seitlichen Wand der fovea cardiaca liegen“ in Verbindung mit dem Herzen entstehen, während sie in der Stammzone offenbar unabhängig vom Herzen sich ausbilden; die Art und Weise der Entstehung beschreibt er nicht.

1879 erschien eine Arbeit von Disse [3]), in der er zwar der Anlage der primitiven Aorten nicht erwähnt, aber eine neue Ansicht über den Bildungsmodus der ersten Gefässe äussert. Er unterscheidet eine besondere Gefässplatte, die sich in die Area pellucida ausbreitet, und indem nun vielfache Verwachsungen zwischen der Gefässplatte und der Darmfaserplatte zu Stande kommen, entstehen die ersten Gefässe, in denen also die Darmfaserplatte die obere Wand, die Gefässplatte die untere Wand bildet. Es ist ihm „in hohem Grade wahrscheinlich“, dass die Gefässplatte, die ja zuerst nur einen Halbring bildet, sich später zu einem vollständigen Ring schliesst, und zum Endothelrohr wird.

In seiner „Entwickelungsgeschichte des Menschen und der höheren Thiere“ [4]) betont Kölliker, Götte gegenüber, dass die Gefässe sich als solide Zellstränge in der tiefsten Lage des Mesoderm in der Area vasculosa anlegen; diese werden darauf hohl, und es gehen von ihnen aus Sprossen in den Embryo. Im Uebrigen schliesst er sich der Ansicht von His an; während aber Letzterer glaubt dass sich die Aorten langsam nach rückwärts bilden, vermuthet Kölliker, dass die Art der Entstehung doch eine etwas andere ist, indem er sagt [5]): „Das Auftreten der Aorta descendens in der Urwirbelgegend zu einer Zeit, wo am ganzen Kopf von einem solchen Gefäss keine Spur vorhanden ist, möchte lehren, dass dieses Gefäss wenigstens in seinem hinteren Theile unabhängig vom Herzen sich bildet“.

---

1) V. Hensen: Beobachtungen über die Befruchtung und Entwickelung des Kaninchens und Meerschweinchens; in der Zeitschrift für Anatomie und Entwickelungsgeschichte von W. His und W. Braune; erster Band, 1876, pag. 369.

2) Siehe im: Archiv für mikroskopische Anatomie, herausgegeben von v. la Valette und W. Waldeyer; Fortsetzung von Max Schultze's Archiv für mikroscop. Anatomie. Band XIV, Bonn, 1877. pag. 467.

3) J. Disse: Die Entstehung des Blutes und der ersten Gefässe im Hühnerei; in demselben Archiv für mikroscop. Anatomie. Band XVI, 1879, pag. 584, 586, 587, 588 und 590.

4) Zweite Auflage, Leipzig, 1879, pag. 170.

5) cf. pag. 292.

Köliiker hält es also für wahrscheinlich, dass die primitiven Aorten in der Rumpfzone unabhängig vom Herzen entstehen, während im Bereich des Kopfes die an der dorsalen und an der ventralen Wand der Schlundhöhle gelegenen Abschnitte der Aorten in Verbindung mit dem Herzen angelegt werden. Darauf deutet auch noch folgender Passus[1]) hin: „das Herz entsteht zugleich mit den im Embryo gelegenen Stämmen der Venae omphalomesentericae und dem Stamm der Aorta, scheinbar in einer ganz anderen Weise, als die Gefässe des Fruchthofes, indem dasselbe aus einer doppelten Lücke zwischen der Faserwand des Vorderdarmes und dem Darmepithel sich entwickelt, in welche Lücke von Seiten der Venen her Sprossen der endothelialen Gefässröhren des Fruchthofes sich hineinbilden".

Wir haben nun noch einer kurzen Bemerkung Balfours[2]) zu gedenken; er lässt die primitiven Aorten unabhängig vom Herzen entstehen, was sich aus folgender Stelle entnehmen lässt; „Obgleich das Herz vorne anfangs blind endigt, tritt es doch bald mit den vorderen Aortenbogen in Verbindung".

Fassen wir das Besprochene noch einmal kurz zusammen, so finden wir, dass über die Entstehung der primitiven Aorten, und ihre Beziehungen zur Herzanlage folgende Anschauungen Vertretung gefunden haben:

1) Die primitiven Aorten entstehen in Verbindung mit dem Herzen, und entwickeln sich allmälig distalwärts:

nach v. Baer's Ansicht dadurch, dass das Blut sich feste Bahnen ausgräbt;

nach Afanassiev's Ansicht dadurch, dass das Darmdrüsenblatt sich von der Darmfaserplatte abhebt mit einer dünnen Lamelle des letzteren.

Hensen hat keine Erfahrung über die Entstehungsweise, stimmt aber im Punkt 1) mit den beiden genannten Autoren überein.

2) Die ventral und dorsal von der Schlundhöhle gelegenen Abschnitte der primitiven Aorten entstehen in Verbindung mit dem Herzen; im Bereich der Rumpfzone dagegen entstehen die primitiven Aorten unabhängig von demselben:

His giebt an, dass Zellenstränge von den Gefässanlagen der Area vasculosa in den Embryo und in das Herz eintreten, von denen weiter Fortsätze in die, für die Aorten ausgesparten Räume eindringen. In der Rumpfzone verlaufen diese Zellenstränge transversal bis zu den Urwirbeln, wo sie sich zu einem Längsstrang, der Anlage der Aortae descendentes, verbinden.

Kölliker theilt die Ansicht von His, hat aber beobachtet, dass die

1) cf. pag. 172.

2) F. M. Balfour, Handbuch der vergleichenden Embryologie. — Aus dem Englischen übersetzt von B. Vetter. Jena, 1881, cf pag. 572.

Aorten in der Urwirbelgegend schon zu einer Zeit auftreten, wo von einem solchen Gefäss im Bereich des Kopfes noch keine Spur vorhanden ist.

Gasser beschreibt die Art und Weise der Entstehung nicht.

3) Die primitiven Aorten entstehen ganz unabhängig vom Herzen:

Nach Götte's Ansicht durch Zusammenfluss der durch die Interstitialflüssigkeit im Bildungsgewebe gebildeten Lücken.

Nach Klein's Ansicht durch Verbindung der Endothelblasen untereinander.

Foster und Balfour geben den Bildungsmodus nicht an, stimmen aber mit den beiden vorhergehenden Autoren darin überein, dass die Verbindung mit dem Herzen eine secundäre ist.

Untersuchungen.

Die Meinungsverschiedenheiten der Autoren lassen sich zum Theil darauf zurückführen, dass, wie oben erwähnt, die Untersuchung dieser Verhältnisse schwierig ist, zum Theil wohl aber auch darauf, dass die spärlichen Angaben über die Entstehung der primitiven Aorten den Charakter gelegentlicher Mittheilungen tragen. Wie aus denselben hervorzugehen scheint, hat keiner der Forscher die primitiven Aorten in dem Sinne speciell zum Object der Untersuchungen gemacht, dass bei Embryonen in verschiedenen Entwickelungsstadien das ganze in Betreff der Aorten in Betracht kommende Terrain an lückenlosen Serien von Querschnitten untersucht wurde. Hierauf aber schien mir Alles anzukommen, und es erschien mir daher als das geeignetste Verfahren bei Embryonen in verschiedenen Entwickelungsstadien das Gesammtbild der jeweiligen Entwickelungsstufe der primitiven Aorten festzustellen, um durch Vergleichung der erhaltenen Bilder zu einer möglichst sicheren Vorstellung über den Entwickelungsmodus zu gelangen. Ich habe daher eine Reihe von Kaninchen-Embryonen, die sich in nahe aufeinanderfolgenden Stadien der Entwickelung befanden, in Serien von Querschnitten zerlegt. Diese Serien sind, als Belegstücke für die mitgetheilten Untersuchungsergebnisse, in die Sammlung des vergleichend-anatomischen Institutes aufgenommen worden.

Wie das in den einzelnen Schnitten jeder Serie Gesehene zur Construction eines Gesammtbildes verwerthet wurde, werde ich gleich angeben, nachdem zuvor in einigen Worten die Beschaffung des Materials und die Behandlung der Embryonen Erwähnung gefunden.

Zur Erlangung der Embryonen richtete ich mir eine Kaninchenzucht ein. Ich hielt die Weibchen einen Monat lang isolirt vom Männchen, um sicher zu sein, dass keins trächtig sei. Alsdann beobachtete ich selbst stets genau den Zeitpunkt der ersten Begattung, und wartete immer noch zwei Copulationen ab.

Die Zahl der Thiere, die ich zu den Untersuchungen verwandt habe, belief sich auf 30, und erklärt sich das Missverhältniss zwischen dieser Anzahl und der verhältnissmässig geringen Zahl der erhaltenen, zu den Untersuchungen verwerthbaren Embryonen daraus, dass bei mehreren Thieren, aus in beistehender Anmerk.[1]) erwähnter Ursache, die Copulation erfolglos geblieben war; ferner mussten im Anfang viele Embryonen geopfert werden, ehe die richtige Behandlungsweise herausgefunden wurde; und schliesslich bedingt auch das Treffen des richtigen Zeitpunktes, an dem man das Kaninchen tödten muss, einen Materialverlust. Der bekannte Umstand, dass man in ein und demselben uterus stets verschieden weit entwickelte Embryonen findet, zuweilen sogar solche von sehr bedeutenden Altersunterschieden, erleichtert aber die Beschaffung des Materials wesentlich.

Ich tödtete die Kaninchen 8 Tage 12 Stunden bis 8 Tage 20 Stunden nach der ersten Copulation, und gebe, nach dem Vorgang Köllikers, den Zeitraum zwischen der ersten Copulation und der Tödtung des Thieres als Alter der Embryonen an.

Das getödtete Thier liess ich $^1/_2$—1 Stunde liegen, je nach der herrschenden Temperatur, eröffnete dann die Bauchhöhle, schnitt den Uterus heraus und brachte ihn in toto in eine 1 procentige Salzlösung. Nun schnitt ich ein Stück des Uterus, welches ein Ei enthielt, ab, und befestigte die Enden desselben in einem Gefäss mit Wachsboden vermittelst Stecknadeln unter der nämlichen Salzlösung. Dann schnitt ich das Ei mit einer feinen, scharfen Scheere auf der, der Mesenterialanheftung gegenüberliegenden Seite ausgiebig auf in der Richtung der Längsaxe des Uterus, machte in jede der Hälften senkrecht zum ersten Schnitt noch einen ziemlich tiefen Einschnitt, und wartete einen Augenblick, bis das Serum vollständig abgelaufen und fortgespült war; nun übertrug ich das ganze Stück schnell aus der Salzlösung in 1 procentige Chromsäurelösung, befestigte die Nadeln wieder, und steckte auch durch jeden der 4 Zipfel eine feine Stecknadel, so dass das Ei nun in Form eines Sternes ausgespannt war, und der Embryo, der immer auf der Mesenterialseite des Eies liegt, der Wirkung der Chromsäure ganz ausgesetzt war. Nach 2 Stunden sog ich vermittelst einer

1) Anmerkung: Will man eine siehere Befruchtung erzielen, so ist obiges Verfahren wohl das richtigste; ich versuchte im Anfang auch mehrere Male, gestützt auf die Angaben in Specialwerken über Kaninchenzucht, dass die Weibchen sich am schnellsten und sichersten im Laufe des ersten und zweiten Tages nach erfolgtem Wurfe belegen lassen, diesen Weg einzuschlagen, machte dabei aber dieselben Erfahrungen, wie Hensen (cf. Zeitschrift für Anatomie und Entwickelungsgeschichte von His und Braune, Band 1, pag. 216) dass nämlich die Copulation allerdings gewöhnlich sofort erfolgt, aber meist eine unfruchtbare ist. Die Injection der Vulva, wie sie Bischoff während der Brunstzeit beobachtet hat, habe ich in dem Masse nie beobachten können, und giebt sie, meinen Erfahrungen nach, gar keinen Anhaltspunkt dafür, ob das Weibchen, zum Männchen gesetzt, dasselbe zulassen wird, oder nicht. Eine Beschreibung der Copulation findet man bei Bischoff und Hensen (cf. Entwickelungsgeschichte des Kaninchencies. Braunschweig 142 (a) pag. 41 und Zeitschrift für Anatomie und Entwickelungsgeschichte von His und Braune, Band 1, pag. 228).

Pipette die Chromsäure auf, und liess dabei 30 grädigen Alcohol zulaufen, um einerseits die Stellung der Nadeln nicht zu verändern, und andrerseits den Embryo stets unter dem Flüssigkeitsniveau zu halten.

Auch mit Müller'scher Flüssigkeit und Osmiumsäure versuchte ich die Embryonen zu behandeln, da einige Autoren angeben, dass die Embryonen sich nach dieser Behandlung leichter von der Uterussubstanz lösen lassen. Das konnte ich nicht finden, und da bei der Behandlung mit Müller'scher Flüssigkeit die Zellconturen auf Querschnitten sehr undeutlich erschienen, bei der Behandlung mit Osmiumsäure aber die Keimhaut sich leicht und oft in Falten legte, und dadurch unbrauchbar wurde, so gab ich diese Methoden auf, und blieb bei der altbewährten Chromsäure, mit der ich sehr gute Resultate erzielte.

Das Lösen der Keimscheibe ist unter allen Umständen sehr schwierig, und gelingt vollständig nur bei jüngeren Stadien; bei älteren Stadien trug ich daher den Embryo mit einer dünnen Schicht der darunterliegenden Uterussubstanz mit einem feinen Scalpell ab, und entfernte dann vorsichtig noch einen schmalen Streif der Uterussubstanz gerade gegenüber dem Embryo selbst, wo eine Verwachsung nicht stattfindet, so dass ich nun den Embryo unter dem Mikroskop betrachten, und vor der Zerlegung in Querschnitte ein Flächenbild desselben mit der Camera lucida entwerfen konnte; dann wurden die Embryonen in der von Kleinenberg empfohlenen Hämatoxylinlösung, welche sehr gute Bilder liefert, gefärbt und in Celloidin eingebettet. — Diese neue, von Schieferdecker[1]) empfohlene Einbettungsmasse ist ganz vorzüglich, und hat vor allen bisher angewandten eminente Vortheile, besonders bei der Untersuchung zarter Embryonen; denn einerseits ist die Masse durchsichtig, so dass man die Schnittrichtung mit blossem Auge genau bestimmen kann, andrerseits erfüllt sie alle Hohlräume im Innern des Embryo, so dass beim Zerlegen in Schnitte weder Theile herausfallen noch Lageveränderungen vorkommen können. — Angefertigt wurden die Schnittserien mit einem Rivet'schen, von Professor E. Rosenberg modificirten Microtom, und war die Schnittdicke für gewöhnlich $^1/_{60}$ Millimeter.

Um mir nun ein anschauliches Bild der jeweiligen Entwickelungsstufe der primitiven Aorten zu machen, wandte ich das von Professor E. Rosenberg angegebene Verfahren[2]) welches im Princip mit dem von His kurz angegebenen Verfahren[3]) übereinstimmt, an.

1) Ueber die Verwendung des Celloidins in der anatomischen Technik. Zeitschrift für Anatomie und Entwickelungsgeschichte von W. His und W. Braune. Jahrgang 1882, pag. 199.

2) E. Rosenberg: Ueber die Entwickelung der Wirbelsäule und das Centrale carpi des Menschen. Morphologisches Jahrbuch, Band 1, Heft 1, 1876. pag. 108. Anmerkung.

3) His: Untersuchungen über die erste Anlage des Wirbelthierleibes. Leipzig 1868. pag. 182.

Von jedem Embryo, der in eine Serie von Querschnitten von $^1/_{60}$ Mm. zerlegt worden war, wurde das vorher bei 30-facher Vergrösserung mit der Camera lucida angefertigte Flächenbild vermittelst des Pantographen 2 Mal vergrössert, und dieses 60-fach vergrösserte Bild nun auf ein Papier übertragen, welches durch ein System von Linien in lauter kleine Felder, von der Grösse eines Quadratmillimeters eingetheilt war; in dem also erhaltenen Flächenbild entspricht der Raum zwischen 2 Linien, d. h. 1 Millimeter der Dicke je eines Schnittes.

Ferner wurde durch direkte Messung mit dem Objectivmikrometer der wahre Werth der Theilstriche des Ocularmikrometers für eine bestimmte Linse festgestellt, und dieser Werth desgleichen mit 60 multiplicirt; daraus ergab sich, dass auf jeden Millimeter des 60 Mal vergrösserten Flächenbildes 5 Theilstriche des Ocularmikrometers kamen. Nun wurde jeder Schnitt der Serie zuerst bei starker Vergrösserung genau durchmustert, dann vermittelst des Ocularmikrometers bei schwächerem Objectiv die Entfernung des Aortenlumens von der Mittellinie des Embryo, sowie die Ausdehnung des Aortenlumens, ferner die Entfernung des Epithelschlauches des Herzens von der Mittellinie und dessen Ausdehnung direkt abgelesen, und in das Flächenbild eingetragen.

Im Kopftheil des Embryo, wo die Aortenlumina bei beginnender Entstehung der Kopfdarmhöhle nicht horizontal liegen, sondern sich mit ihrem längsten Durchmesser schräg stellen, wurde natürlich auch die grösste Ausdehnung des Lumens gemessen; somit ist dieser Theil des construirten Bildes nicht als eine Projection des Aortenlumens auf eine Horizontalebene zu betrachten.

Ferner sieht man auf den Flächenbildern der beiden älteren Stadien den Herzschlauch, den an der ventralen Wand der Schlundhöhle gelegenen Abschnitt der Aorta und den dorsal gelegenen Theil derselben natürlich neben einander in einer Ebene liegen, was ja selbstverständlich im Querschnitt nicht der Fall sein kann. Durch einen Vergleich der Flächenbilder Fig. C. und D. (Tafel II) mit den dazugehörigen Querschnitten Fig. 7, 8 und 9 (Tafel IV) aus der Region der Kopfdarmhöhle, wird es ohne weiteres verständlich sein, wie die Flächenbilder an dieser Stelle aufzufassen sind.

Erstes Stadium. (Flächenbild Fig. A. Tafel I. Querschnitte: Fig. 1, 2, 3. Tafel III.)

Das Flächenbild Fig. A. stellt die ventrale Ansicht eines Kaninchen-Embryo dar, der 8 Tage und 12 Stunden alt ist, und in eine Serie von 120 Querschnitten zerlegt wurde. Der Embryo liegt noch ganz plan, und von einer

Kopfdarmhöhle ist keine Spur vorhanden. Die Stammzone (Stz.) fällt mit dem Rande der Medullarplatte zusammen, und ist scharf gegen die Umgebung begrenzt, besonders vor den Urwirbeln, wo sie aus einem vorderen breiten, und einem hinteren schmalen Theil besteht. Diese scharfe Begrenzung im vorderen Abschnitt rührt, wie die Querschnitte lehren, daher, dass die stark verdickte Medullarplatte, trotzdem sie noch horizontal liegt, sich doch über das Niveau der Parietalzone erhebt. Mitten über die Medullarplatte zieht sich im vorderen Theil eine Rinne, die nach hinten zu in die Rückenfurche übergeht. Jederseits sieht man ferner drei deutliche Urwirbel, während der vierte in der Abgliederung begriffen ist.

Die Parietalzone (Pz.) enthält im oberen Abschnitt einen, den Kopf umgebenden hufeisenförmigen Streifen, der sich im Embryo durch seine dunklere Schattirung von der Umgebung abhob; diese dunklere Färbung wird hervorgerufen durch eine Verdickung des mittleren Keimblattes in der Gegend, wo die Pericardialhöhle durch Spaltung des Mesoderm in zwei Lamellen entsteht, und theilweise schon entstanden ist. In Uebereinstimmung damit finden wir in den Endstücken der beiden Schenkel des hufeisenförmigen Streifens die deutlich wahrnehmbaren Herzanlagen; nach vorne zu gehen dementsprechend diese Verdickungen des mittleren Keimblattes in einander über.

Die Pericardialhöhle reicht sehr weit nach vorn, und ist auf 40 Querschnitten sichtbar, hat also ungefähr eine Länge von $^2/_3$ Millimeter. Die Einstülpung der ventralen verdickten Wand der Pericardialhöhle in dieselbe ist auf 17 Schnitten sichtbar, und in derselben liegt der Epithelschlauch [1]) des Herzens, der mit blauen Strichen gezeichnet ist; er ist nach vorne zu geschlossen und von einem Zellhaufen umgeben, nach hinten geht er in ein Zelllager über, das offenbar späterhin das Material für die Entstehung der Venenschenkel liefert. Die Parietalzone ist von der hellen Area pellucida umgeben, deren Grenzen durch den äussersten Kontur angedeutet sind. In der noch weiter nach aussen gelegenen Area vasculosa sieht man schon Gefässlumina zwischen der Darmfaserplatte und Entoderm.

Betrachten wir nun die Gegend der Urwirbel genauer, so sehen wir links, lateralwärts vom 4., in der Bildung begriffenen und vom 3. Urwirbel zwischen der Darmfaserplatte und dem Entoderm Zellreihen, die sich deutlich von den Zellen des übrigen mittleren Keimblattes unterscheiden lassen; in vielen Schnitten geben sich diese Zellreihen beim Heben und Senken des Tubus als Zellröhren zu erkennen; sie sind durch punktirte rothe Linien angedeutet.

1) Anmerkung: ich vermeide den Ausdruck „Endothel", da mir der Begriff des Endothels, wie His (Die Häute und Höhlen des Körpers. Akademisches Programm. Basel, 1865, pag. 18) ihn definirt, nicht haltbar erscheint; das Lager flacher, platter Zellen, welches den in Rede stehenden Schlauch bildet, kann als einschichtiges Pflasterepithel bezeichnet werden, und ich werde somit von einem Epithelschlauch reden.

Dass man dieselben nur eine kurze Strecke weit sieht, kann nicht auffallen, da es ja a priori klar ist, dass diese Gebilde nicht immer gerade in einer Schnittebene verlaufen werden; medianwärts, unter den Urwirbeln, und weiter lateralwärts erscheinen nur kleine Zellcomplexe und vereinzelte Zellen, die durch rothe Punkte angedeutet sind. Auf der rechten Seite sehen wir dementsprechend gleichfalls solche Zellröhren und vereinzelte Zellen, medianwärts aber, unter dem 4., noch nicht abgegliederten, und dem 3. Urwirbel bemerkt man zwei deutliche Schlauchabschnitte, die durch volle Striche angedeutet sind. Sie gehen, wie man bemerken wird, proximal- und distalwärts in die transversal verlaufenden Zellröhren über. *)

Betrachtet man die Querschnitte aus dieser Gegend, so sieht man an Stellen, wo solch' ein Schlauchabschnitt getroffen ist, unter dem Urwirbel ein kleines Lumen, welches eine selbstständige zarte Epithelwand aufweist. Unter den Seitenplatten aber, in denen sich die beginnende Spaltung in zwei Blätter bemerkbar macht, sieht man die oben geschilderten Zellketten, die zwischen Entoderm und Darmfaserplatte lateralwärts verlaufen. Man muss bei der Betrachtung dieser Verhältnisse zugeben, dass diese continuirlichen Zellreihen nicht wohl als in loco losgelöste Theile der Darmfaserplatte betrachtet werden können, sondern dass es vielmehr den Anschein hat, als seien es Gebilde, die sich von der Peripherie her zwischen Darmfaserplatte und Entoderm vorgeschoben haben.

Gehen wir einen Schritt weiter nach vorn in die Gegend des ersten und zweiten Urwirbels; da sind die transversal verlaufenden Zellketten nicht mehr in so grosser Anzahl vertreten, dagegen sehen wir auf beiden Seiten unter den Urwirbeln einen, in der Längsaxe des Embryo verlaufenden, deutlichen Schlauch mit grösserem Lumen, der von Zeit zu Zeit mit seitlichen Ausläufern in Verbindung steht. Auf der linken Seite theilt sich dieser Schlauch drei Mal in zwei Zweige, die sich wieder vereinigen. An diesen Stellen waren also auf Querschnitten zwei nebeneinander liegende Lumina sichtbar.

Rechterseits mündet in den Schlauch zwischen dem ersten und zweiten Urwirbel ein seitlicher Schlauch, und an der proximalen Grenze des ersten Urwirbels sieht man einen kurzen medialen Fortsatz des Schlauches. Beiderseits biegen dann die Schläuche lateralwärts ab, und gehen in Zellketten über, die sich nur eine kurze Strecke weit verfolgen lassen.

Dieser Gegend ist der Querschnitt Fig. 3 (Tafel III) entnommen, wie aus dem Flächenbild ersichtlich ist. Es ist nur die linke Hälfte gezeichnet worden. Die Urwirbel sind beiderseits in der Mitte getroffen, daher deutlich

*) Anmerkung: damit die Flächenbilder richtig aufgefasst werden, muss ich hier bemerken, dass ich die, durch die Messung der deutlich wahrnehmbaren Lumina gewonnenen Punkte durch volle Striche verbunden habe; die seitlich abgehenden Zellröhren sind durch punktirte Linien, die Zellcomplexe und vereinzelten Zellen durch Punkte angegeben.

sichtbar, mit einer Andeutung der sich anbahnenden Urwirbelhöhle; die Seitenplatten sind stellenweise schon deutlich in zwei Lamellen gespalten. Unter dem linken Urwirbel, an dessen lateralem Rand, findet man ein grösseres Lumen mit deutlicher selbstständiger Wand, in der Zellenkerne eingeschlossen sind. Lateralwärts von demselben liegt ein kurzes Stück eines angeschnittenen Schlauches, und noch weiter gegen die Peripherie ein paar Zellen, die nicht zum mittleren Keimblatt zu gehören scheinen. Rechts findet sich in diesem Querschnitt unter dem Urwirbel seitlich ein kleines Lumen, und lateralwärts auch vereinzelte, dem Entoderm aufliegende Zellen.

Nun kommen wir in die Gegend der Kopfplatten; im distalen Ende derselben finden wir links ein Zellenlager, in welchem sich nach vorne zu eine Zellenkette besonders deutlich hervorhebt; auf der rechten Seite zeigen sich zwei gekrümmte Schläuche; der distal gelegene ist mit der Convexität lateralwärts gerichtet, beginnt am Rande der Kopfplatte in einem Zellcomplex, sendet medianwärts einen Fortsatz aus, und wendet sich dann lateralwärts gegen das distale Ende des Herzschlauches; der proximal gelegene Schlauch ist mit seiner Convexität medianwärts gerichtet, und seine Schenkel wenden sich sogleich lateralwärts, so dass das Lumen auf einer nur kurzen Strecke sichtbar ist.

Nun folgt eine längere Strecke wo weder Lumina, noch in der Schnittrichtung verlaufende Zellröhren, noch überhaupt besondere, dem unteren Keimblatt anliegende Zellen sichtbar sind, was im Querschnitt Fig. 2 (Tafel III) veranschaulicht ist; das lockere Gewebe des mittleren Keimblattes füllt den Zwischenraum zwischen dem oberen Keimblatt und Entoderm; zu beiden Seiten finden sich die Herzanlagen, von denen die rechte weiter entwickelt ist; unter der verdickten, in die Pericardialhöhle eingestülpten Darmfaserplatte sieht man das Lumen des durchschnittenen Epithelschlauches des Herzens.

Weiter proximalwärts, in der Höhe der proximalen Spitzen der Herzschläuche, tauchen beiderseits wieder von Zellen umgebene kurze Schlauchabschnitte auf; der linke endigt nach vorne, medianwärts blind, und theilt sich distalwärts in zwei Zweige, die sich lateralwärts wenden; der rechte biegt an seinem distalen Ende gleichfalls lateralwärts ab, proximalwärts theilt er sich in zwei Äste, von denen der eine lateralwärts, der andere medianwärts verläuft, und die beide blind endigen. Vor ihnen liegt noch ein transversal verlaufender Zellschlauch. Dementsprechend sieht man auf dem Querschnitt Fig. 1, der dieser Gegend entnommen ist, auf der linken Seite ein grösseres Lumen, in dem man in der Tiefe die auftretende Scheidewand, entsprechend der Theilung des Schlauches in zwei Äste, erblickt. Auf dieser Seite ist die Darmfaserplatte schon in die Pericardialhöhle eingestülpt, und unter dieser Einstülpung liegt ein Zellhaufen.

Die im Flächenbild distalwärts von den Herzanlagen gelegenen blau punktirten transversalen Linien bezeichnen auch Zellschläuche, die, wie ersichtlich,

in der Verlängerung der Axe des Herzschlauches liegen, und zwar unter der noch verdickten Stelle der Darmfaserplatte, die weiter proximalwärts die Ausstülpung für den Epithelschlauch bildete; diese Schlauchabschnitte bilden offenbar das Material für die Entstehung der Venenschenkel.

In der Region des Kopfes treten weder Lumina noch Zellschläuche, noch Zellketten auf; man sieht auf den Querschnitten, welche aus dieser Gegend stammen, zwischen der Medullarplatte und dem Entoderm das lockere, spärlich vorhandene Gewebe des Mesoderm, in welchem zu beiden Seiten die Pericardialhöhle bereits angelegt ist durch Spaltung des mittleren Keimblattes in 2 Blätter.

In der hinteren Region, unter den Urwirbelplatten, findet man noch eine Strecke weit Zellen, auch ab und zu kurze Zellschläuche zwischen den Urwirbelplatten und dem unteren Keimblatt, die sich allmälig immer weniger weit gegen die Mittellinie vorschieben, immer spärlicher werden und bald ganz aufhören.

Dass nun alle diese beschriebenen Gebilde Gefässanlagen sind, wird wohl niemand bezweifeln, und zwar muss man sie wohl als Gefässschlingen, die mit ihrer Convexität medianwärts gerichtet sind, auffassen.

Es könnte hiergegen der Einwand erhoben werden, dass die Aorten in diesem Stadium wohl schon in der ganzen Ausdehnung vorhanden gewesen seien, hier und dort aber das Lumen derselben durch Druckwirkung beim Einbetten oder beim Zerlegen zusammengedrückt worden sei, so dass es als solches nicht mehr zu erkennen gewesen wäre, die beschriebenen Verhältnisse also Trugbilder seien.

Diesen Einwand kann ich nicht gelten lassen, weil eine Druckwirkung beim Einbetten in Celloidin nicht stattfindet; die Embryonen werden erst in eine ganz diluirte Lösung von Celloidin gebracht, die in alle Hohlräume des Objectes eindringt; zum Zweck des Einbettens wird der Embryo aus dieser diluirten Lösung in eine concentrirte geschwemmt, welche in Alcohol erstarrt. Daher kann auch beim Zerlegen weder eine Dislocation irgend welcher Theile, noch ein Zusammendrücken stattfinden. Wäre es aber dennoch möglich gewesen, so müsste man doch voraussetzen, dass auch in späteren Stadien, wo bei Anwendung desselben Verfahrens eine continuirliche Aorta beobachtet werden kann, das Lumen derselben, dass auch dort nur aus einer zarten Zellenlage besteht, ab und zu zusammengedrückt erscheinen würde, was, wie wir sehen werden, nicht der Fall ist; wenn die Druckwirkung schon verhältnissmässig so stark wäre, dass das, zwischen der Darmfaserplatte und dem Darmdrüsenblatt geschützt gelegene Aortenlumen zusammengedrückt wird, so müsste doch auch das dünne untere Keimblatt zuweilen an die Urwirbel fest angedrückt sein, und noch andere Spuren stattgehabten Druckes vorhanden sein, die ich nie beobachten konnte.

Die der Längsaxe des Embryo parallel gelegenen Gefässabschnitte mit deutlichem Lumen, liegen an derselben Stelle, wo in späteren Entwickelungsstadien die ausgebildeten primitiven Aorten liegen; wir können daher zunächst

wohl die Vermuthung aussprechen, dass diese Gefässabschnitte schon Theile der in Bildung begriffenen primitiven Aorten sind.

Das tritt aber erst deutlicher hervor in dem nächstfolgenden Stadium, zu dessen Betrachtung wir jetzt übergehen wollen.

Zweites Stadium. (Flächenbild: Fig. B. Tafel I. Querschnitte Fig. 4, 5, 6. Tafel III.)

Der Embryo, von dem das Flächenbild Fig. B, welches die ventrale Ansicht desselben darstellt, stammt, ist 8 Tage 14 Stunden alt und wurde in eine Serie von 133 Schnitten zerlegt. Auch dieser Embryo liegt noch ganz plan, die Medullarplatte ist im Bereich des Kopfes stark verdickt, und hat sich noch mehr über das Niveau der Umgebung erhoben, als es beim jüngeren Embryo der Fall war. Die Rinne, welche in der Mitte der Medullarplatte verläuft, ist tiefer geworden, und distalwärts erheben sich die Ränder der letzteren immer mehr, so dass die Rinne ganz allmälig in die Rückenfurche übergeht.

Auch hier besteht der vor den Urwirbeln gelegene Theil der Medullarplatte aus einem breiten vorderen, und einem schmalen hinteren Abschnitt, die durch eine scharfe transversale Furche von einander getrennt sind. Man sieht ferner beiderseits vier vollständig ausgebildete Urwirbel, während nach vorne und nach hinten zu je ein Paar in der Abgliederung begriffen ist Den hufeisenförmigen dunkleren Streifen, der mit seiner Concavität den Kopf umgiebt, finden wir hier wieder, und enthält er am distalen Ende seiner Schenkel jederseits die schon deutlicher hervortretende Herzanlage. Die Pericardialhöhle ist auf 40 Schnitten sichtbar, also circa $^2/_3$ Mm. lang; die Einstülpung der stark verdickten unteren Wand, der Darmfaserplatte, in dieselbe sieht man auf 22 Querschnitten; sie hat also ungefähr die Länge von $^1/_3$ Mm., und in ihr finden wir den Epithelschlauch des Herzens, nach vorne zu geschlossen, nach hinten wie es scheint, in transversal verlaufende Zellröhren übergehend.

Die Parietalzone ist von der hellen Area pellucida umgeben, deren vorderer Abschnitt etwas nach rechts verzogen ist.

Wie in dem vorhergehenden Stadium, so sehen wir auch hier distalwärts von den Urwirbeln, zwischen den Urwirbelplatten und dem Darmdrüsenblatt, lateralwärts von der Stammzone eine Strecke weit ein Zelllager, bestehend aus vereinzelten und zusammenhängenden, in Reihen angeordneten Zellen und dazwischen transversal verlaufenden Zellschläuchen. Proximalwärts nähern sich diese Gebilde immer mehr der Mittellinie, die Zellschläuche werden immer häufiger, und im Bereich des letzten ausgebildeten, und des in Bildung begriffenen Urwirbels reichen sie schon bis zur Mitte derselben.

Links sieht man zwischen dem dritten und vierten Urwirbel die erste kleine Gefässschlinge mit engem Lumen, und oberhalb derselben wieder im Bereich einiger Schnitte Abschnitte von transversal verlaufenden Zellröhren. In der Hälfte des 3. Urwirbels erscheint aufs Neue ein feines Gefäss, dessen Lu-

men sich proximalwärts bedeutend erweitert, während von der Seite drei Zellschläuche in dasselbe einmünden. Dann scheint die Schlinge auf den ersten Blick lateralwärts abzubiegen; sieht man aber genauer hin, so bemerkt man, dass sie durch ein enges Lumen mit dem gleich darauf folgenden Gefäss communicirt. Wir hätten also an dieser Stelle ein deutliches Beispiel dafür, wie sich die kleinen Schlingen zu grösseren vereinigen. Der folgende Schlauchabschnitt, mit dem die eben beschriebene Schlinge communicirt, hat ein weites Lumen, endigt aber nach 4 Schnitten blind in einem kleinen Zellhäufchen, so dass in den folgenden 2 Schnitten an der Stelle des Lumens und lateralwärts nur Zellen sichtbar sind. Um solch' eine wichtige Stelle zu veranschaulichen, habe ich einen von diesen Schnitten in Fig. 6 abgebildet: Auf der linken Seite ist der Urwirbel voll getroffen; er ist mit der Seitenplatte durch eine schmale Brücke verbunden, und in den Seitenplatten sieht man beiderseits die beginnende Spaltung in zwei Blätter. Unter dem Urwirbel und der Verbindungsbrücke sieht man nun links ein paar vereinzelte, dem unteren Keimblatt anliegende Zellen, und ebenso finden sich weiter lateralwärts ein paar durch Protoplasmafäden in Verbindung stehende Zellen. Rechts dagegen, wo der Schnitt gerade zwischen zwei Urwirbel gefallen ist, sieht man ein grosses Lumen mit deutlicher, selbstständiger Wand, und einen, von demselben nach oben zwischen die beiden Urwirbel abgehenden Fortsatz.

Im Bereich des ersten Urwirbels nimmt wieder ein Gefässabschnitt seinen Anfang, der diesmal eine bedeutende Länge hat, und zwei Seitenästchen aufnimmt. Dieses Stämmchen, das sich etwas krümmt, endigt in der Höhe des distalen Endes des Herzschlauches, indem das Lumen immer feiner wird, und medianwärts abbiegt; die Fortsetzung desselben bildet ein kleiner Zellhaufen, in welchem 3 Schnitte proximalwärts wieder ein kleines Lumen auftritt; dieses geht gleich darauf in einen kurzen lateralwärts verlaufenden Zellschlauch über.

Auf der rechten Seite sieht man distalwärts unter dem 3. Urwirbel eine ganz ansehnliche Gefässschlinge, deren Enden zwischen dem 3. und 4. Urwirbel und an der proximalen Grenze des 3. rechtwinklig abbiegen, und lateralwärts verlaufen. Gleich darauf kommt von der Seite her ein neues Stämmchen, welches sich unter der Mitte des Urwirbels proximalwärts wendet; das Lumen desselben wird schnell breiter, verengert sich dann gleich wieder stark, und nach Aufnahme eines Seitenästchens nimmt es wieder bedeutend an Umfang zu. Hier sehen wir eine zweite Stelle, an welcher vermuthlich zwei Schlingen eben erst durch ein feines Lumen in Communication getreten sind. Das ist, im Vergleich zu den bisher betrachteten, schon eine mächtige Gefässschlinge mit weitem Lumen, die auch grösser ist, als die entsprechende der linken Seite; sie sendet im Verlauf kleine Sprossen nach oben, zwischen die Urwirbel, wie wir es in Fig. 6. schon sahen, und zeigt auch zwei kleine medianwärts gerichtete Ausstülpungen; etwas oberhalb der proximalen Grenze des

noch nicht abgegliederten vordersten Urwirbels endigt sie blind von Zellen umgeben.

Auf beiden Seiten finden wir nun, links einen breiteren, rechts einen schmäleren Zwischenraum, wo weder ein Lumen noch besondere Zellen oder Zellschläuche sichtbar sind, dann stossen wir im Bereich des schmalen Theils der Medullarplatte des Kopfes links auf einen, rechts auf zwei kurze Gefässabschnitte, die sich lateralwärts in Zellschläuche fortsetzen. Darauf sieht man noch einmal auf beiden Seiten in gleicher Höhe einen kurzen Zwischenraum, und um zu zeigen, dass an solchen Stellen auf Querschnitten weder Lumina, noch in der Schnittebene verlaufende Gefässe, noch überhaupt besondere, von den Zellen des mittleren Keimblattes sich unterscheidende Zellen auf dem Darmdrüsenblatt zu sehen sind, habe ich die rechte Seite des an dieser Stelle gelegenen Schnittes in Fig. 5. abgebildet: Wir finden da den Raum zwischen der Medullarplatte, dem Hornblatt und dem unteren Keimblatt vom lockeren Gewebe des mittleren Keimblattes ausgefüllt; zu beiden Seiten liegen die Pericardialhöhlen, in welche die Darmfaserplatten eingestülpt sind; in der rechten Einstülpung ist der Epithelschlauch des Herzens sichtbar, links liegt an der Stelle nur ein kleines Zellenhäufchen, da die äusserste Spitze des Epithelschlauches getroffen ist.

Im Flächenbild sehen wir dann ferner unter dem vorderen breiten Abschnitt der Medullarplatte auf der linken Seite zuerst einen kurzen Gefässabschnitt, der sich proximalwärts in zwei Schenkel theilt; diese wenden sich bald lateralwärts; 1 Millimeter weiter nach vorn liegen zwei neben einander verlaufende Gefässabschnitte, die ebenfalls bald lateralwärts abbiegen. Auf der rechten Seite nimmt schon vor der transversalen Furche ein Gefässstämmchen seinen Anfang; es nimmt bedeutend an Umfang zu, theilt sich dann in zwei Aestchen, die sich proximalwärts wieder vereinigen; an der Vereinigungsstelle geht medianwärts ein kleiner blinder Fortsatz ab, und etwas weiter nach vorn verliert sich das Lumen in einem Zellenhäufchen.

Aus dieser Gegend stammt, wie das Flächenbild zeigt, der Querschnitt Fig. 4. Während man in der abgebildeten rechten Hälfte des Schnittes, entsprechend den geschilderten Verhältnissen, unter der Medullarplatte, zwischen dem mittleren und unteren Keimblatt ein grosses deutliches Lumen sieht, findet man auf der linken Seite keine Andeutung einer Gefässanlage. Zu beiden Seiten sieht man auch hier die Pericardialhöhlen, von denen die rechte bedeutend grösser ist; auf dieser Seite bemerkt man auch schon die beginnende Einstülpung der Darmfaserplatte, und die unter derselben dem unteren Keimblatt anliegenden Zellen gehören dem äussersten proximalen Ende des Herzschlauches an.

Im Bereiche des Kopfes sind weiter proximalwärts keine Gefässanlagen mehr wahrnehmbar.

Betrachten wir nun dieses Flächenbild im Vergleich zum vorigen, so ergiebt sich, dass es sich an das erste sehr gut anschliesst, und eine weitere Entwickelungsstufe der Gefässschlingen darstellt. Dieselben sind in grösserer Ausdehnung vorhanden, und, vermuthlich durch Vereinigung mehrerer, continuirlicher geworden; zugleich hat ihr Lumen sich erweitert. Die, der Axe des Embryo parallel liegenden Abschnitte haben sich schon mehr in eine gerade Linie geordnet, und auch im Bereich des Kopfes beginnen nunmehr schon grössere Stämmchen sichtbar zu werden. Die Betrachtung dieser Verhältnisse setzt es ausser allen Zweifel, dass diese Gefässschlingen, die, wie oben schon erwähnt, an derselben Stelle liegen, wo später die ausgebildeten primitiven Aorten verlaufen, die Anlagen der Letzteren sind.

Von einem, in Bezug auf die Entwickelungsstufe zwischen dem eben betrachteten und dem ersten stehenden Embryo, der in eine Serie von 109 Querschnitten zerlegt wurde, habe ich kein Flächenbild angefertigt, da die Anlagen der Aorten dort kaum weiter entwickelt waren, als im ersten Stadium.

Bezugnehmend auf die, in den beiden betrachteten Stadien gefundenen Verhältnisse, können wir schon jetzt der Ansicht mehrerer Autoren entgegentreten.

K. E. v. Baer's irrige Vermuthung, dass die vorderen Enden der primitiven Aorten sich mit dem Herzen zugleich anlegen, im weiteren Verlauf aber durch das Blut ausgegraben werden, lässt sich vielleicht dadurch erklären, dass er nur spätere Entwickelungsstufen des Herzens und der Aorta untersucht hat; wir haben gesehen, dass die in der Entwickelung begriffenen Epithelschläuche des Herzens vorne geschlossen sind, und proximalwärts in gar keiner Verbindung mit irgend welchen Gefässen stehen, während in der Urwirbelgegend schon grössere, deutliche Gefässabschnitte zu sehen sind; dazu muss bemerkt werden, dass bis jetzt weder im Epithelschlauch des Herzens noch in einem Gefäss Blutkörperchen sich vorfanden.

Von einer Abhebung des Drüsenblattes von dem Faserblatte, mit partieller Spaltung des letzteren, wie Afanassiev sie schildert habe ich Nichts bemerken können; wie die Beschreibung, die der Autor giebt, erklärt werden kann, werden wir nach Betrachtung älterer Stadien sehen; nur so viel kann jetzt schon behauptet werden, dass nicht die inneren (medialen) Seitenwände der Aorten zuerst angelegt werden, sondern man findet von Anfang an ein vollständig geschlossenes Lumen. Die letztere Thatsache, dass also die Aorten sogleich bei ihrem ersten Erscheinen, wenn sie auch noch so klein sind, immer ein, von einer zarten Lamelle begrenztes Lumen aufweisen, muss ich auch His gegenüber geltend machen, der die Anlage der primitiven Aorten in einem soliden Zellenstrang gegeben sieht.

Die Annahme von Klein, dass die Aorten sich wahrscheinlich auch, wie die übrigen Gefässe, aus isolirt entstehenden Endothelblasen durch Vereini-

gung derselben bildet, ebenso wie Götte's Ansicht, dass die Aorten aus schlauchförmigen Gewebslücken entstehen, bestätigen sich nicht; wir haben gesehen, dass es sich nicht um geschlossene Blasen oder Gewebslücken, sondern um Gefässschlingen handelt, die sich im weiteren Verlauf der Entwickelung vereinigen.

Was Götte's Angaben betrifft, so muss ich noch in Abrede stellen, dass die von ihm als Gewebslücken bezeichneten Hohlräume im Anfang keine selbstständige Wand besitzen; bei dem ersten Auftreten auch des kleinsten Lumens sieht man stets auch eine, von der Umgebung sich deutlich abhebende selbstständige Wand desselben, die aus flachen, mit ihren Rändern sich berührenden Zellen besteht; das zeigen auch alle Querschnitte, und besonders deutlich tritt es im Querschnitt Fig. 6 auf der rechten Seite, wo der Schnitt zwischen zwei Urwirbel gefallen ist, hervor.

Dass die beiden letztgenannten Autoren dieselben Entwickelungsstadien beobachtet haben, wie sie hier beschrieben sind, geht eben daraus hervor, dass sie die Aorten aus Blasen, resp. Lücken entstehen lassen; sie haben also auch das breiter und enger werden und das zeitweilige Verschwinden des Lumens gesehen, die Verbindung mit seitlichen, transversal verlaufenden Gefässen aber offenbar übersehen.

Mit Kölliker stimme ich insofern nicht überein, als er die Aorten vom Herzen aus entstehen lässt, und sagt, dass „nur an der Bildung des hintersten Theiles derselben sich unter rechtem Winkel in den Embryo eindringende Gefässsprossen betheiligen". Wir haben gesehen, dass die primitiven Aorten in ihrer ganzen Länge unabhängig vom Herzen entstehen durch die Vereinigung vieler Gefässabschnitte.

Drittes Stadium Flächenbild: Fig C. Tafel II. Querschnitt Fig 7. Tafel IV.

Dieses Flächenbild stellt die dorsale Ansicht eines Kaninchenembryo dar, der, wie der vorige 8 Tage 14 Stunden alt ist, und in eine Serie von 133 Querschnitten zerlegt wurde. Trotz des gleichen Alters ist er in der Entwickelung bedeutend weiter vorgeschritten, als der vorige. Die Medullarplatte hat sich in der Region des Kopfes durch Wucherung auch nach vorne zu über das Niveau der Umgebung erhoben, und im vordersten Abschnitt derselben sieht man noch die Rinne, welche den tiefsten Theil der, weiter distalwärts entwickelten Rückenfurche darstellt. Zu beiden Seiten der Rinne liegt die Medullarplatte noch eine kurze Strecke horizontal, während ihre Ränder sich rechtwinklig nach oben zu krümmen beginnen.

Indem nun diese Krümmung distalwärts immer mehr zunimmt, entsteht die Rückenfurche, und auf einer kurzen Strecke von 6 Schnitten ist das Medullarrohr geschlossen; dann öffnet es sich wieder, und die Rückenfurche verläuft, immer flacher werdend, distalwärts.

An diesem Embryo sieht man denn nun auch die beginnende Bildung der Kopfdarmhöhle; sie ist als geschlossenes Lumen nur auf 3 Schnitten in der vordersten Region des Kopfes sichtbar; dann weichen die Schenkel wieder auseinander, so dass weiter distalwärts das untere Keimblatt wieder ganz horizontal liegt. Sieben Urwirbel sind abgegliedert. Die Herzanlagen sind vorne durch die beginnende Bildung der Kopfdarmhöhle näher aneinander gerückt und sind weiter ausgebildet. Die Pericardialhöhlen beginnen noch unter dem Lumen der Kopfdarmhöhle, und gehen nach hinten allmälig in einen schmalen Spalt im mittleren Keimblatt, die entstehende Pleuroperitonealhöhle, über. Die Einstülpung der unteren Wand der Pericardialhöhle in dieselbe ist auf 30 Schnitten sichtbar, also ungefähr $^1/_2$ Mm. lang, und zwar endigt sie vorne blind, indem sie sich von der Darmfaserplatte abgeschnürt hat, und frei in der Pericardialhöhle liegt, allerdings nur im Bereich dreier Schnitte auf der rechten Seite. Der in der Einstülpung liegende Epithelschlauch endigt vorne auch blind, und hat sich ebenfalls im vordersten Abschnitt abgeschnürt; er besteht beiderseits aus drei Abschnitten: einer vorderen Anschwellung, einem mittleren verjüngten Theil und einer hinteren Anschwellung und geht dann in die Venenschenkel über.

Wir sehen schon gleich auf den ersten Blick, dass in diesem Embryo, welcher, nach der Zahl der Urwirbel zu urtheilen, nur wenig älter ist, als der vorige, doch schon bedeutende Veränderungen vor sich gegangen sind. Es sind bereits continuirliche Aorten vorhanden.

Betrachten wir zuerst den in der Region der Urwirbel gelegenen Theil der primitiven Aorten, so sehen wir ein Gefäss mit weitem Lumen, welches aber an einzelnen Stellen noch etwas eingeschnürt erscheint. In demselben finden sich viele Querstränge, die die dorsale Wand der Aorta mit der ventralen verbinden, und im Flächenbild den Eindruck von Substanzinseln machen; sie sind von sehr verschiedener Stärke. Berücksichtigen wir die Verhältnisse, wie wir sie in den beiden jüngeren Stadien fanden, so ergiebt sich hier leicht eine zwanglose Erklärung: Die unregelmässige Gestalt des Aortenrohres, und die oft ziemlich starken Einschnürungen desselben rühren eben daher, dass das continuirliche Rohr durch den Zusammenfluss einzelner Abschnitte von verschiedener Ausdehnung zu Stande gekommen ist; an den Stellen, wo zwei weite Gefässschlingen mit einander in Communication getreten sind, diese Communicationsöffnung aber, die vermuthlich durch Resorption der Wand entsteht, anfangs noch eine kleine ist, muss natürlich der Eindruck einer Einschnürung hevorgerufen werden. Die Querstränge lassen sich ebenfalls als Reste der grösstentheils geschwundenen Scheidewände zwischen den Gefässschlingen und den weiter proximalwärts beobachteten Gefässabschnitten deuten und auffassen.

Nach hinten zu stehen die Aorten mit einem engmaschigen Gefässnetz in Verbindung, dessen Gefässe ein enormes Lumen haben; dieses Gefässnetz hat

auch Remak schon beim Hühnchen beobachtet und abgebildet[1]). Es konnte daher in diesem distalen Abschnitt nur der mediale Contur der Aorten angegeben werden, um keine falsche Vorstellung hervorzurufen; denn auf den Querschnitten sieht man als Ausdruck dieses Gefässnetzes weithin lateralwärts sich erstreckende Lumina, besonders wenn der Schnitt die Längsaxe der Gefässe getroffen hat.

Bei der Betrachtung dieser Verhältnisse liegt der Gedanke sehr nahe, dass Afanassiev solche Stadien beobachtet und beschrieben hat, wie denn auch seine Abbildungen darauf hinweisen, dass er die Entwickelung des Herzens und der Aorten nicht in den ersten Anfängen beobachtet hat. Hier sehen wir im hinteren Abschnitt nur die medialen Wände der Aorten, was genannter Autor so auffasst, als würden dieselben isolirt angelegt, und hier sehen wir gleichfalls die Querstränge, die er nachträglich entstehen und sich verbinden lässt, um die laterale Wand der Aorta zu bilden.

Verfolgen wir die Aorten weiter proximalwärts; sie erstrecken sich bis in die vorderste Kopfregion, wo wie erwähnt, die Kopfdarmhöhle schon geschlossen ist, und endigen über derselben blind. Auch in diesem Abschnitt finden sich ziemlich zahlreiche Querstränge, die das Lumen theilen. Im vordersten Abschnitt verbreitert sich das Lumen der Aorten plötzlich beträchtlich; es ist hier zu berücksichtigen, dass dieses Lumen nicht horizontal in einer Ebene liegt, wie es im Flächenbild natürlich gezeichnet werden musste, sondern ein kleinerer lateraler Abschnitt dieses breiten Rohres, eben der Theil, um welchen die Aorten sich eben verbreitert haben, liegt tiefer, als der medianwärts gelegene grössere Abschnitt, mit welchem er durch einen schmalen Kanal communicirt.

Auf dem, dieser Gegend entnommenen Querschnitt Fig. 7 übersieht man deutlich diese Verhältnisse:

Das untere Keimblatt steigt zu beiden Seiten der Rückenfurche steil aufwärts, läuft eine kurze Strecke horizontal, um dann mit einem mit der Convexität abwärts gerichteten Bogen die Herzanlagen zu umfassen. Rechts sieht man in der Pericardialhöhle den abgeschnürten Ring der Darmfaserplatte, in welchem noch ein paar Zellen der proximalen Spitze des Epithelschlauches liegen; links nimmt der Ring der Darmfaserplatte die ganze Pericardialhöhle ein, und in der distalen Fläche des Schnittes ist die vordere Wand der Darmfaserplatteneinstülpung getroffen und durch heller schattirte Zellen angedeutet. Zu beiden Seiten der Rückenfurche liegen die enormen Aortenlumina; vom linken, welches durch zwei zarte Querstränge getheilt wird, geht ein kleiner Fortsatz dorsalwärts und einer lateralwärts aus; rechts sieht man im medialen Winkel des Lumens einen feinen Querstrang. Seitlich von dem absteigenden lateralen Schenkel des unteren Keimblattes liegt jederseits noch ein ansehnliches Lumen, von dem ein

1) cf. Remak, Untersuchungen über die Entwickelung der Wirbelthiere. pag. 20. § 37.

feiner Zellenstrang zwischen dem mittleren und unteren Keimblatt eine Strecke weit abwärts verläuft. In der proximalen Ebene des Schnittes sind die beiden Lumina jederseits getrennt, rechts durch zwei breite Querbalken, links durch das mittlere Keimblatt, welches sich zwischen dem medialen grösseren und dem lateralen kleineren Lumen dem unteren Keimblatt anlegt. Senkt man aber nun den Tubus, und betrachtet die distale Fläche des Schnittes, so verschwinden rechts die Querbalken, und die Lumina communiciren durch einen schmalen Kanal; links verschwindet der laterale Fortsatz des grossen Lumens, und dasselbe steht mit dem kleinen Lumen durch einen feinen Zellstrang in Verbindung.

Dieses laterale kleinere Lumen nun ist offenbar nichts anderes, als das Lumen des später an der ventralen Wand der Schlundhöhle gelegenen Aortenabschnittes. Dasselbe communicirt mit dem dorsalen Lumen, proximalwärts, wo die Kopfdarmhöhle schon geschlossen ist, um den seitlichen Rand derselben herum: diese Communikation bleibt bestehen, und bildet den Aortenbogen; distalwärts aber geht das kleinere Lumen auch noch eine Strecke weit direkt in das etwas höher gelegene grosse dorsale Lumen über, und trennt sich erst weiter nach hinten von demselben, rechts erst in der Höhe des proximalen Endes des Herzschlauches.

In dem Grade nun aber, als der Schluss der Kopfdarmhöhle distalwärts erfolgt, wird dieses laterale kleinere Lumen medianwärts an die ventrale Wand der Kopfdarmhöhle verlagert, und dadurch von dem dorsalen Lumen getrennt werden. Der laterale Contur setzt sich distalwärts auf der linken Seite in den, sich von der dorsalen Aorta abzweigenden Theil der ventralen Aorta fort; rechts ebenfalls; doch ist auf dieser Seite nur eine ganz kurze Strecke hinter der Abzweigung ein Lumen sichtbar; die distale Fortsetzung bildet ein dünner Zellstrang. Diese Anlagen der ventralen Aortenabschnitte liegen distalwärts von dem abgebildeten Schnitt in einer kleinen Ausstülpung der Darmfaserplatte in die Pericardialhöhle, dorsalwärts von der Einstülpung, in der das Epithelrohr des Herzens liegt, und stehen mit letzterem durch zarte Zellstränge in Verbindung, wie das durch rothe Pünktchen angedeutet ist; es lässt sich daher schon jetzt vermuthen, dass die Verbindung der Aorten mit dem Herzen an dieser Stelle zu Stande kommen werde. — Erwähnen muss ich noch, dass auch in diesem Stadium weder im Herzschlauch noch in den Aorten Blutkörperchen vorhanden waren.

Von zwei Kaninchenembryonen, die nahezu auf derselben Entwickelungsstufe standen, wie der eben besprochene, zerlegte ich den einen auch in eine Serie von Querschnitten, den anderen in eine Serie von Längsschnitten und fand bei ihnen genau dieselben Verhältnisse, wodurch der mitgetheilte Befund bestätigt wurde.

Viertes Stadium. (Flächenbild: Fig. D. Tafel II. Querschnitte Fig. 8, 9. Tafel IV.)

Obgleich dieser Embryo der Zeit nach und der Anzahl der Urwirbel nach jünger ist, als der vorhergehende, finden wir doch das Medullarrohr, die Kopfdarmhöhle, die Herzanlagen und die Aorten weiter entwickelt. Der Embryo ist 8 Tage 13 Stunden alt, und das vorliegende Flächenbild stellt die dorsale Ansicht desselben dar. Der vordere Rand der Medullarplatte hat sich noch mehr über das Niveau der Umgebung erhoben; in den ersten Schnitten sieht man auch nur die Rinne in der Mitte derselben, und die dorsalwärts gekrümmten freien Ränder; ein paar Schnitte distalwärts richtet sich aber die Medullarplatte beiderseits auf, und bildet die Rückenfurche; die Ränder derselben nähern sich einander schnell, und legen sich dann aneinander, ohne jedoch zu verwachsen, so dass im Bereich von 20 Querschnitten das geschlossene Medullarrohr sichtbar ist. Darauf öffnet dasselbe sich wieder, und die Rückenfurche verläuft, allmälig flacher werdend, nach hinten. Die geschlossene Kopfdarmhöhle ist in der vordersten Kopfregion auf 6 Schnitten sichtbar; dann öffnet sie sich an der ventralen Seite, und geht in die Darmrinne über. Sechs Urwirbel sind abgegliedert. Die beiderseitigen Pericardialhöhlen gehen unter der ventralen Wand der Kopfdarmhöhle in einander über, distalwärts setzen sie sich in die Pleuroperitonealhöhlen fort.

Die Einstülpung der Darmfaserplatte in die Pericardialhöhle ist auf 40 Schnitten sichtbar, also circa $^2/_3$ Mm. lang; im vordersten Abschnitt hat sie sich linkerseits im Bereich von 4 Schnitten, rechts nur im Bereich eines Schnittes abgeschnürt, so dass man auf dem Querschnitt einen geschlossenen Ring frei in der Pericardialhöhle liegen sieht; dementsprechend ist auch das vordere Ende der Epithelschläuche abgeschnürt. Letztere zeigen wieder im proximalen Abschnitt ein sehr weites Lumen, welches distalwärts enger wird, und dann wieder an Umfang zunimmt; dieser letztere breiter werdende Theil der Epithelschläuche geht in die Venenschenkel über.

Die Aorten stehen hier auf einer Entwickelungsstufe, die sich an die vorige eng anschliesst. Wir finden auch hier ein unregelmässig gestaltetes Epithelrohr mit verschieden weitem Lumen; im distalen Abschnitt konnte wieder nur der mediale Contur angegeben werden, da die Aorten hier ebenso mit einem engmaschigen Gefässnetz in Verbindung stehen; die Querstränge sind schon in viel geringerer Anzahl vorhanden, als im vorigen Stadium, ein Zeichen, dass sie im Schwinden begriffen sind.

Vorne endigt die Aorta blind über der Kopfdarmhöhle; an der seitlichen Wand derselben setzt sie sich aber in einem Bogen in den ventralen Abschnitt fort, dessen Contur im Flächenbild auch roth gezeichnet ist; dieser ventrale Abschnitt ist nun hier bereits weiter entwickelt, als in dem vorigen Embryo, denn man sieht ein selbstständiges Gefäss, welches nur proximalwärts durch den eben erwähnten Bogen mit der dorsalen Aorta in Verbindung steht, und in

einer besonderen Ausstülpung der Darmfaserplatte, zwischen dieser und dem unteren Keimblatt liegt. Im Bereich von vier Querschnitten vereinigen sich die beiden Ausstülpungen der Darmfaserplatte zu einer einzigen und der ventrale Abschnitt der Aorta tritt auf beiden Seiten mit dem Epithelschlauch des Herzens in Communikation; um das auch auf dem Flächenbild hervorzuheben, habe ich auf beiden Seiten das Stück der ventralen Aortenabschnitte, welches mit dem Epithelschlauch des Herzens in Verbindung steht, blau gezeichnet. Darauf trennt sich die Aorta wieder vom Herzschlauch und verläuft noch eine kurze Strecke distalwärts um dort blind zu endigen. Es lässt sich wohl vermuthen, dass auch diese, hinter der Vereinigungsstelle liegenden Stücke der ventralen Aorten sich noch mit den Epithelschläuchen des Herzens vereinigen werden, da diese Verbindung distalwärts vor sich zu gehen scheint.

In den Aorten und in den Epithelschläuchen des Herzens finden wir in diesem Stadium auch Blutkörperchen, allerdings noch in ziemlich geringer Anzahl.

Die geschilderten Verhältnisse habe ich durch zwei Querschnitte zu erläutern versucht:

Der Querschnitt Fig. 8 trifft, wie man auf dem Flächenbild sieht, die Stelle, wo die ventralen Aortenabschnitte noch nicht mit den Epithelschläuchen des Herzens in Verbindung stehen, und liegt in der Nähe des distalen Randes der Kopfdarmhöhle; daher sieht man noch zu beiden Seiten tiefe Einstülpungen des unteren Keimblattes. Rechts und links vom Medullarrohr liegen auf dem unteren Keimblatt die grossen dorsalen Aortenlumina, von denen das rechte einige Blutkörperchen enthält.

Lateralwärts vom einspringenden Winkel des unteren Keimblattes liegt das kleinere Lumen des ventralen Aortenabschnittes, links in einer Ausstülpung der Darmfaserplatte; rechts ist diese Ausstülpung nicht mehr vorhanden.

In der grossen Pericardialhöhle sieht man auf beiden Seiten den ringförmigen Durchschnitt des abgeschnürten Theils der Darmfaserplatte, und in demselben links die angeschnittene Spitze des Epithelschlauches, während auf der rechten Seite in der Tiefe auch die vordere Wand desselben sichtbar ist.

Der Querschnitt Fig. 9 liegt weiter distalwärts und trifft die Gegend, wo der ventrale Aortenabschnitt mit dem Epithelschlauch des Herzens in Verbindung steht.

Auf beiden Seiten wird die Pericardialhöhle fast ganz ausgefüllt von der eingestülpten Partie der Darmfaserplatte. In dieser Einstülpung liegt rechts das grosse Lumen des Epithelschlauches des Herzens, welches eben im Begriff steht, mit dem Lumen des ventralen Aortenabschnittes zusammenzufliessen; auf der linken Seite ist die Vereinigung bereits erfolgt, und stehen die beiden Lumina in weiter Communikation.

In zwei etwas älteren Stadien, die auch in Querschnitte zerlegt wurden, fand ich im Wesentlichen dieselben Verhältnisse; diese Serien dienten mir zur Controlle, und waren mir ein Beweis, dass in dem beschriebenen Embryo keinerlei Abnormitäten vorhanden waren.

Als mir im Beginn meiner Untersuchungen noch keine Kaninchenembryonen zur Verfügung standen, benutzte ich die Zeit, um in einigen Stadien vom Hühnchen den Entwickelungsgang der Aorten zu verfolgen. Das Hühnchen ist für diese Untersuchungen kein so bequemes und geeignetes Object, wie der Kaninchenembryo, weil bei jenem die Bildung der Kopfdarmhöhle schon sehr früh beginnt, und schnell fortschreitet, während sich dieselbe beim Kaninchenembryo, wie wir gesehen haben, sehr spät anlegt, so dass das untere Keimblatt hier viel länger ganz horizontal liegt, und die Herzanlagen weit von einander abstehen.

Fünf Embryonen, die sich auf nahe auf einander folgenden Entwickelungsstufen befanden, wurden in Serien mit 856 Querschnitten zerlegt.

Von zweien habe ich auch ein Flächenbild anfertigen können, die übrigen wurden nur bei starker Vergrösserung durchmustert.

Ich fand, dass die Aorten sich beim Hühnchen im Princip ebenso anlegen, wie ich es für das Kaninchen geschildert habe.

Auch beim Hühnchen sah ich zu beiden Seiten der Mittellinie in der Längsaxe des Embryo Gefässabschnitte mit verschieden grossem Lumen auftreten; diese bildeten im Anfang kein continuirliches Rohr, sondern zeigten Unterbrechungen, und bei genauerer Betrachtung erwiess es sich, dass sie wenigstens in der Rumpfzone mit seitlichen Gefässen in Verbindung standen, also die medialen Abschnitte von Gefässschlingen waren; in älteren Embryonen hatten sich dann die kleinen Schlingen schon zu grösseren vereinigt, und auf diese Weise entstand allmälig ein der Längsaxe des Embryo parallel verlaufendes continuirliches Gefäss, die primitive Aorta. Wie die ventral von der Kopfdarmhöhle gelegenen Aortenabschnitte entstehen, und in welcher Art und Weise die Verbindung mit dem Herzen vor sich geht, konnte ich beim Hühnchen nicht mehr untersuchen.

Erwähnen muss ich noch, dass mir zu Beginn dieses Jahres das Referat über einen Vortrag von Dr. Strahl: „Ueber die Anlage des Gefässsystems in der Keimscheibe von Lacerta agilis“ in die Hände gekommen ist, der am 28. November 1883 gehalten wurde.

Dieser Autor ist zu ganz ähnlichen Resultaten gekommen; er betont auch, dass die ventralen und dorsalen Abschnitte der Aorten unabhängig vom Herzen entstehen, und sich erst nachträglich mit demselben verbinden; er hat beobachtet, dass bei Lacerta agilis erst in dem Mesoderm der unteren Seite des Kopfdarms beiderseits kleine Lumina auftreten, die sich dann, wie er sich

ausdrückt, „weiterhin der Beobachtung entziehen“. In etwas älteren Entwickelungsstadien beginnen auch die „absteigenden Aorten“ in dem Kopftheil des Embryo aufzutreten, als kleine unbedeutende Lumina, die nur eine kleine Strecke weit sichtbar sind, und mit den „aufsteigenden Aorten“ noch nicht zusammenhängen.

Aus dem Umstande, dass bei Lacerta agilis wahrscheinlich zu allererst die „aufsteigenden Aorten“ sichtbar werden, und zwar in dem frei in der Kopfscheide gelegenen Kopftheil, schliesst der Autor, dass hier ein Einwachsen dieses Theiles des Gefässapparates von aussen in den Embryokörper ausgeschlossen werden muss, falls die Beobachtungen sich bestätigen. Seine Meinung über die Entstehungsweise dieser Gefässabschnitte äussert er nicht.

Auch Hühnchen und Meerschweinchenembryonen hat genannter Autor untersucht, und erwähnt er, dass dort schon sehr frühe „ausgebildete Aortae descendentes aber noch keine deutliche Aorta ascendens, und ein eben in der Anlage begriffenes Herz sichtbar sind“. Im übrigen verweist er auf weitere Mittheilungen über diese Entwickelungsvorgänge, die demnächst erscheinen sollen.

Nach diesen kurzen Angaben des Autors scheint es, dass seine Resultate mit den meinigen wenigstens im Princip übereinstimmen werden, worin ein neuer Beweiss für die Richtigkeit der mitgetheilten Beobachtungen gesehen werden kann.

Fassen wir die Resultate dieser Untersuchungen zum Schluss noch einmal kurz zusammen:

Die primitiven Aorten entstehen in ihrer ganzen Ausdehnung unabhängig vom Herzen: in der Rumpfzone dadurch, dass Gefässsprossen, welche von der Peripherie herkommen, zwischen der Darmfaserplatte und dem unteren Keimblatt bis nahe zur Mittellinie vordringen, wo sie umbiegen und eine kurze Strecke weit parallel der Längsaxe des Embryo verlaufen, um dann wieder lateralwärts abzubiegen. Gleich bei ihrem ersten Auftreten zeigen die medialen Abschnitte dieser Schlingen ein Lumen. Indem nun diese Gefässschlingen sich erweitern, legen sich ihre proximalen uud distalen Wände aneinander, und wahrscheinlich durch Resorption derselben treten sie in Communikation. Im Bereiche des Kopfes finden wir, wenn auch nicht deutliche Schlingen, so doch einzelne von einander getrennte Gefässabschnitte, die sich mit einander verbinden. Dadurch entsteht zu beiden Seiten der Mittellinie ein, der Längsaxe des Embryo parallel verlaufendes Gefäss, die primitive Aorta, welche dann erst mit dem Herzen in Verbindung tritt.

Woher die Gefässsprossen, die die primären Gefässschlingen bilden, stammen, das ist eine Frage, die erst nach weiteren Untersuchungen über die Entstehung des Gefässsystemes im Allgemeinen, wird beantwortet werden können.

Ueberhaupt erledigen diese Beobachtungen die ganze Angelegenheit keineswegs.

Es muss als ein sehr auffallendes Ergebniss der Untersuchungen betrachtet werden, dass die primitiven Aorten beim Kaninchen und Hühnchen erst secundär mit dem Herzen in Verbindung treten.

Das Verständniss dieser paradoxen Erscheinung, für welche ich zur Zeit eine Interpretation nicht zu geben vermag, wird wohl erst erlangt werden können, wenn auf dem Wege vergleichend-anatomischer und embryologischer Untersuchung die Frage nach der Entstehung des Gefässsystems und speziell nach der Entstehung der Hauptabschnitte desselben weiter verfolgt wird.

Erklärung der Abbildungen.

1) Die Flächenbilder: Tafel I. und II. Die Conturen der Embryonen und der umgebenden Höfe wurden bei 30-facher Vergrösserung mit der Oberhäuserschen Camera lucida entworfen, und mit dem Pantographen 2 Mal vergrössert; sie sind schwarz gezeichnet. Die Gefässanlagen und die primitiven Aorten sind mit rother Farbe eingezeichnet worden, die Epithelschläuche des Herzens mit blauer Farbe.

In Figur D ist das Stück der ventral von der Schlundhöhle gelegenen Aortenahschnitte, welches mit dem Herzschlauch in Verbindung steht, ebenfalls blau gezeichnet.

Die Buchstaben bedeuten: Stz. = Stammzone; Pz. = Parietalzone; A. p. = Area pellucida.

Fig. A. Ventrale Ansicht eines 8 Tage 12 Stunden alten Kaninchenembryo.

Fig. B. Ventrale Ansicht eines 8 Tage 14 Stunden alten Kaninchenembryo.

Fig. C. Dorsale Ansicht eines 8 Tage 14 Stunden alten Kaninchenembryo.

Fig. D. Dorsale Ansicht eines 8 Tage 13 Stunden alten Kaninchenembryo.

2) Die Querschnitte: Tafel III. und IV. Vom oberen und unteren Keimblatt sind nur die Conturen angegeben; sie wurden bei 50-facher Vergrösserung mit der Camera lucida bei Objectiv AA (Zeiss) entworfen, und dann mit dem Pantographen 5 Mal vergrössert, so dass die Vergrösserung eine 250-fache ist. Die Querschnitte Fig. 7, 8, 9 (Tafel IV) wurden mit dem Pantographen nur 4 Mal vergrössert, so dass die Vergrösserung ein 200-fache ist.

Die Details zwischen dem oberen und unteren Keimblatt wurden bei Betrachtung der Schnitte mit Objectiv E Zelle für Zelle eingezeichnet.

Die Objecte von denen die Querschnitte stammen, sind in Hämatoxylin gefärbt.

Auf Tafel IV sind die Querschnitte so gestellt worden, dass das obere Keimblatt abwärts gerichtet ist, weil der Vergleich mit den zugehörigen Flächenbildern so bequemer ist, indem jetzt die rechte Seite im Querschnitt der rechten im Flächenbild entspricht.

Die Buchstaben bedeuten für alle Querschnitte: Hbl. = Hornblatt; Mp = Medullarplatte; Mr. = Medullarrohr; Uw. = Urwirbel; U. Kbl. = unteres Keimblatt; Ao. = primitive Aorta; Pc. = Pericardialhöhle; Hz. = Anlage des Herzens; G = Gefässanlagen; D = Theil der Darmfaserplatte, welcher den musculösen und bindegewebigen Theil des Herzens liefert; E = Epithelschlauch des Herzens; H = Hautplatte; Df. = Darmfaserplatte; Pp = Pleuroperitonealhöhle.


Fig A 60/1
Ap
Stz
Pz
Fig1
Fig2
Fig3
Stz
Pz
Ap

Fig B $\frac{60}{1}$

Ap

Stz

Fig 4

Fig 5

Fig 6.

Stz

Pz

Fig C 69

Fig 7

Fig D 60

Ap

Fig 8

Fig 9.



Pz.

Stz

Pz

1
250/1
Pc
Hz
Hbl
U'Kbl
Ao
Mp
2
250/1
D
E
Pc
Hbl
U'Kbl
Mp
3.
250/1
Hbl
U'Kbl
Pp
Df
H
G
Ao
U'w
Mp

4.
Mp.
250/1
Ao.
UKbl
Hz
Pc.
Hbl

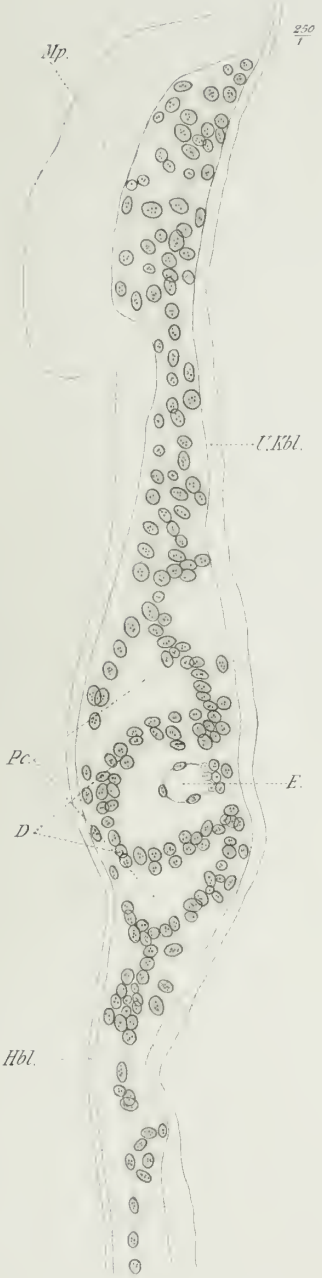
5
Mp.
250/1
UKbl.
Pc.
E.
D.
Hbl.

6.
250/1
G.
Hbl.
UKbl.
G.
Uw.
Mp.
Ao.
Df.
H.
Pp.
UKbl.

U.Kbl.
D.
Ao
Ao
7.
200/1
Hbl.

Df
U.Kbl
E.
Ao
Ao
8.
2/1
Pc.
D
Hbl

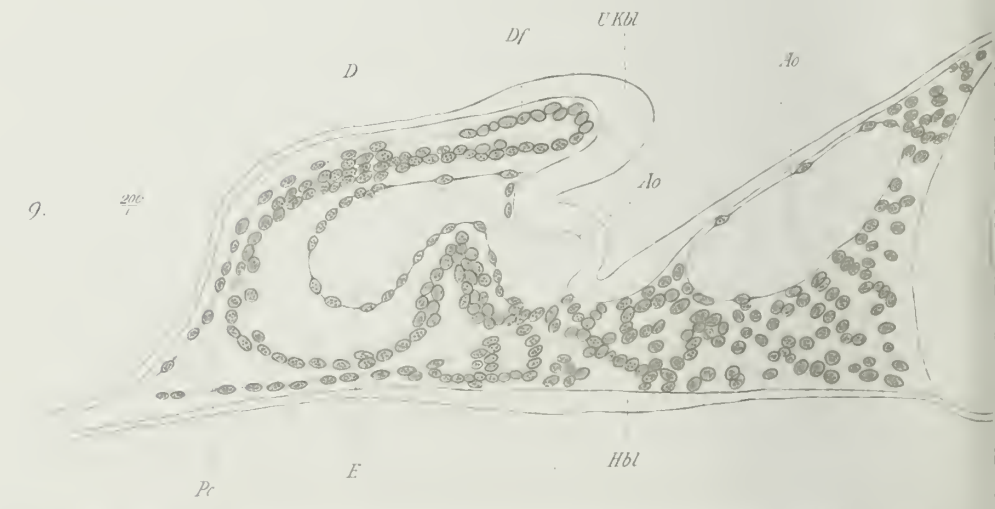
U.Kbl
Df
D
Ao
Ao
9.
200/1
E
Hbl
Pc

Pc
D.
Ao.
Ao.
V.Kbl.
Hbl.
E

V.Kbl.
Df.
Ao.
E.
Ao.
D.
Pc.
Hbl.

Ao.
V.Kbl.
Df
Ao
Hbl
E.
D.
Pc

3 0112 105467465